

SPECIALTY IMAGING
Thoracic
Neoplasms

Melissa L. Rosado-de-Christenson, MD, FACR

Past President, American Roentgen Ray Society
Section Chief, Thoracic Radiology
Professor of Radiology
Department of Radiology
University of Missouri-Kansas City
Saint Luke's Hospital of Kansas City
Kansas City, Missouri

Brett W. Carter, MD

Assistant Professor
Department of Diagnostic Radiology, Division of Diagnostic Imaging
The University of Texas MD Anderson Cancer Center
Assistant Professor
Department of Diagnostic and Interventional Imaging
The University of Texas Medical School at Houston
Houston, Texas

ЛУЧЕВАЯ ДИАГНОСТИКА

Опухоли органов грудной клетки

Мелисса Л. Розадо-де-Кристенсон

Бретт В. Картер

Перевод с английского

А. А. Пашков



Москва, 2018

УДК 616-006
ББК 53.6+55.6
Р64

Розадо-де-Кристенсон, К. Мелисса и Картер, В. Бретт
Р64 Лучевая диагностика. Опухоли органов грудной клетки / М.
Л. Розадо-де-Кристенсон, Б. В. Картер и др.; перев. с англ. – М.:
Издательство Панфилова, 2018. – 608 с.: илл.

ISBN 978-5-91839-093-1

В книге использован компактный стиль представления информации с большим количеством иллюстративного материала (более 1600 изображений). Подробно описаны новообразования легких, дыхательных путей, средостения (в том числе тимуса и пищевода), сердца, крупных сосудов, плевры и грудной стенки. Особого внимания заслуживают разделы, посвященные подробному обзору всех форм рака легких и лимфом органов грудной клетки, а также оценке распространенности злокачественных опухолей и эффективности терапии.

Книга предназначена для специалистов по лучевой диагностике, онкологов и пульмонологов.

УДК 611.073 .75
ББК 53.6+54.18

Предупреждение

Современная медицина находится в процессе непрерывного развития, поэтому все данные, особенно для диагностики и лечения, соответствуют уровню научных знаний лишь на момент выхода книги из печати. Все аспекты диагностических рекомендаций были проработаны максимально тщательно. В свою очередь, читатели не должны пренебрегать прилагаемыми инструкциями и информацией в целях контроля, чтобы в сомнительных случаях обратиться за консультацией к специалисту. Читатель сам несет ответственность за любое диагностическое или терапевтическое применение.

Зарегистрированные торговые знаки (защищенные торговые марки) в данном издании специально не оговаривались.

Однако отсутствие соответствующей ссылки не дает оснований для вывода о свободном торговом наименовании.

Каждый раздел данной книги защищен авторскими правами. Любое ее использование вне положений закона об авторском праве при отсутствии письменного согласия издательства недопустимо и наказуемо. Ни одна из частей данной книги не может быть воспроизведена в какой-либо форме без письменного разрешения издательства.

This edition of *Specialty Imaging: Thoracic Neoplasms* by **Melissa L. Rosado-de-Christenson** and **Brett W. Carter, MD** is published by arrangement with Elsevier Inc.

Это издание *Specialty Imaging: Thoracic Neoplasms* авторы **Melissa L. Rosado-de-Christenson, MD** и **Brett W. Carter, MD** публикуется на русском языке по соглашению с Elsevier Inc.

ООО «Издательство Панфилова»
(495) 211-15-54
www.pph-books.com

Copyright © 2016 by Elsevier. All rights reserved.
ISBN 978-0-323-37706-5

ISBN 978-5-91839-093-1

© 2018 Перевод на русский язык, подготовка
оригинал-макета, верстка, оформление
ООО «Издательство Панфилова»

COАВТОРЫ

Santiago Martínez-Jiménez, MD

Associate Professor of Radiology
University of Missouri-Kansas City
Saint Luke's Hospital of Kansas City
Kansas City, Missouri

Christopher M. Walker, MD

Saint Luke's Hospital of Kansas City
Assistant Professor of Radiology
University of Missouri-Kansas City
Kansas City, Missouri

John P. Lichtenberger, III, MD, Maj, USAF, MC

Assistant Professor of Radiology
Department of Radiology and Radiological Sciences
Uniformed Services University of the Health Sciences
Bethesda, Maryland

Terrance Healey, MD

Director, Thoracic Radiology
Assistant Professor of Diagnostic Imaging
Department of Diagnostic Imaging
Warren Alpert Medical School of Brown University
Providence, Rhode Island

Gerald F. Abbott, MD

Associate Professor of Radiology
Harvard Medical School
Massachusetts General Hospital
Boston, Massachusetts

Florian J. Fintelmann, MD, FRCPC

Instructor of Radiology
Harvard Medical School
Massachusetts General Hospital
Boston, Massachusetts

Carol C. Wu, MD

Associate Professor of Radiology
The University of Texas MD Anderson Cancer Center
Houston, Texas

Sonia Betancourt, MD

Associate Professor of Radiology
The University of Texas MD Anderson Cancer Center
Houston, Texas

Juliana Bueno, MD

Assistant Professor of Radiology
University of Virginia Health System
Charlottesville, Virginia

Emily Tsai, MD

Resident
Department of Radiological Sciences
David Geffen School of Medicine at UCLA
Los Angeles, California

Carlos S. Restrepo, MD

Professor of Radiology
Director, Cardio-Thoracic Radiology
The University of Texas Health Science Center at
San Antonio
San Antonio, Texas

Ryo Eun-Choi Benson, MD

Staff Radiologist
Thoracic Section, Imaging Institute
Cleveland Clinic
Cleveland, Ohio

ПРЕДИСЛОВИЕ

Мы рады выступить в качестве ведущих авторов и редакторов книги «Лучевая диагностика. Опухоли органов грудной клетки» — нашей первой совместной работы для издательства Amirsys/Elsevier, с которым мы планируем сотрудничать и дальше.

Как и в других книгах этой серии, в нашем издании «Лучевая диагностика. Опухоли органов грудной клетки» использован компактный стиль представления информации с маркированными списками, подкрепленный большим количеством иллюстративного материала. Подробно описаны новообразования легких, дыхательных путей, органов средостения (в том числе тимуса и пищевода), сердца, крупных сосудов, плевры и грудной стенки. В данной книге по сравнению с другими книгами серии сделан акцент на особенностях визуализации характерных новообразований, возникающих в различных органах грудной клетки. В соответствующих случаях для сопоставления приведены данные гистологического исследования.

Книга содержит:

- 16 новых иллюстрированных вводных глав
- 157 глав
- 1687 изображений, полученных при рентгенографии, КТ, МРТ и ПЭТ/КТ
- Подробный обзор всех форм рака легких
- Раздел, посвященный возможностям применения различных методов лучевой диагностики для выявления и оценки новообразований органов грудной клетки
- Специальный раздел, в котором особое внимание уделено использованию различных методов лучевой диагностики для оценки эффективности терапии
- Обновленный раздел, более детально освещающий лимфомы органов грудной клетки
- Комплексный обзор путей распространения злокачественных опухолей грудной и внегрудной локализации в лимфатические узлы
- Обновленные рисунки, иллюстрирующие анатомические и патоморфологические особенности различных новообразований

Нам удалось собрать коллектив из авторов мирового уровня, предоставивших тщательно изученный и современный материал, и двух выдающихся медицинских редакторов, которые кропотливо проанализировали каждую главу для обеспечения точности и ясности. Хотим выразить признательность сотрудникам издательства Amirsys (особенно Sarah J. Connor), оказывавшим поддержку на каждом этапе подготовки этой книги. Кроме того, хотим поблагодарить выдающихся художников издательства Amirsys (особенно Lane R. Bennion), которым в тесном сотрудничестве с авторами удалось оптимально проиллюстрировать патологические процессы и диагностические процедуры.

Мы с гордостью представляем книгу «Лучевая диагностика. Опухоли органов грудной клетки» и надеемся, что наши читатели извлекут из нее пользу и смогут применить полученные знания в повседневной практике.

Melissa L. Rosado-de-Christenson, MD, FACR

Past President, American Roentgen Ray Society
Section Chief, Thoracic Radiology
Professor of Radiology
Department of Radiology
University of Missouri-Kansas City
Saint Luke's Hospital of Kansas City
Kansas City, Missouri

Brett W. Carter, MD

Assistant Professor
Department of Diagnostic Radiology,
Division of Diagnostic Imaging
The University of TexasMD Anderson Cancer Center
Assistant Professor
Department of Diagnostic
and Interventional Imaging
The University of Texas
Medical School at Houston
Houston, Texas

КРАТКОЕ СОДЕРЖАНИЕ

**РАЗДЕЛ 1: Особенности диагностики
опухолей органов грудной клетки**

РАЗДЕЛ 2: Рак легких

**РАЗДЕЛ 3: Другие первичные
новообразования легких**

РАЗДЕЛ 4: Новообразования трахеи и бронхов

**РАЗДЕЛ 5: Лимфома и лимфопролиферативные
заболевания**

РАЗДЕЛ 6: Новообразования средостения

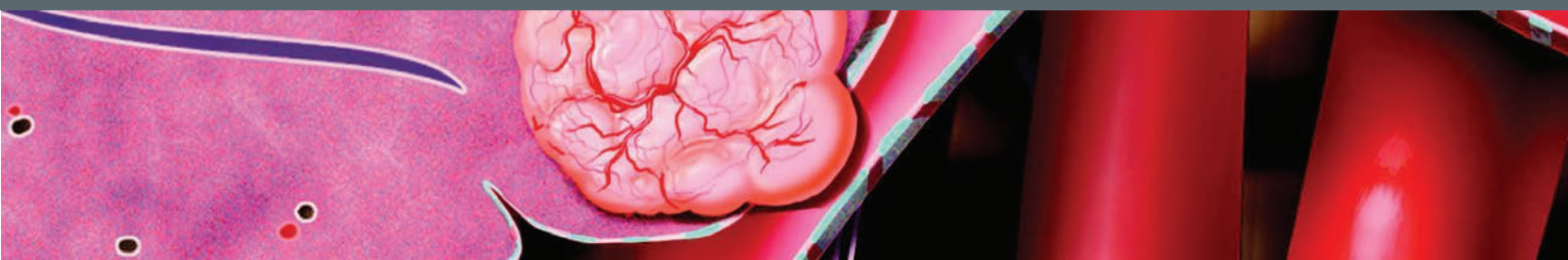
**РАЗДЕЛ 7: Новообразования органов
сердечно-сосудистой системы**

**РАЗДЕЛ 8: Новообразования плевры
и грудной стенки**

**РАЗДЕЛ 9: Вторичные новообразования
органов грудной клетки**

**РАЗДЕЛ 10: Изменения в органах грудной
клетки после лечения**

СОДЕРЖАНИЕ



РАЗДЕЛ 1: ОСОБЕННОСТИ ДИАГНОСТИКИ ОПУХОЛЕЙ ОРГАНОВ ГРУДНОЙ КЛЕТКИ

ВВЕДЕНИЕ И ОБЗОР

- Особенности диагностики опухолей органов грудной клетки** 4
Melissa L. Rosado-de-Christenson, MD, FACP

МЕТОДЫ ЛУЧЕВОЙ ДИАГНОСТИКИ

- Особенности методов лучевой диагностики** 8
Melissa L. Rosado-de-Christenson, MD, FACP
- Рентгенография** 12
Melissa L. Rosado-de-Christenson, MD, FACP
- Компьютерная томография** 20
Brett W. Carter, MD
- Магнитно-резонансная томография** 26
Christopher M. Walker, MD
- ПЭТ/КТ** 30
Brett W. Carter, MD

ТЕРМИНОЛОГИЯ В ЛУЧЕВОЙ ДИАГНОСТИКЕ

- Особенности терминологии в лучевой диагностике** 38
Melissa L. Rosado-de-Christenson, MD, FACP
- Нарушение архитектоники легких** 44
Melissa L. Rosado-de-Christenson, MD, FACP
- Полость** 45
Melissa L. Rosado-de-Christenson, MD, FACP
- Консолидация** 46
Melissa L. Rosado-de-Christenson, MD, FACP
- Затемнение по типу «матового стекла»** 47
Melissa L. Rosado-de-Christenson, MD, FACP
- Утолщение междольковых перегородок** 48
Melissa L. Rosado-de-Christenson, MD, FACP
- Объемное образование** 49
Melissa L. Rosado-de-Christenson, MD, FACP
- Милиарный характер поражения легких** 50
Melissa L. Rosado-de-Christenson, MD, FACP
- Узелок** 51
Melissa L. Rosado-de-Christenson, MD, FACP
- Перилимфатическое распространение** 52
Melissa L. Rosado-de-Christenson, MD, FACP
- Тракционные бронхоэктазы** 53
Melissa L. Rosado-de-Christenson, MD, FACP

РЕНТГЕНОЛОГИЧЕСКИЕ И КТ ПРИЗНАКИ

- Симптомы в рентгенографии и КТ органов грудной клетки** 54
Melissa L. Rosado-de-Christenson, MD, FACP

- Шейно-грудной симптом** 60
Santiago Martínez-Jiménez, MD
- Симптом наложения корня легкого** 61
Santiago Martínez-Jiménez, MD
- Симптом неполного контура** 62
Santiago Martínez-Jiménez, MD
- Симптом «воздушного серпа»** 63
Santiago Martínez-Jiménez, MD
- Симптом Голдена** 64
Santiago Martínez-Jiménez, MD
- Торакоабдоминальный симптом** 65
Santiago Martínez-Jiménez, MD

РАЗДЕЛ 2: РАК ЛЕГКИХ

ВВЕДЕНИЕ И ОБЗОР

- Особенности рака легких** 68
Melissa L. Rosado-de-Christenson, MD, FACP

ЛУЧЕВАЯ ДИАГНОСТИКА РАКА ЛЕГКИХ

- Особенности визуализации рака легких** 74
Melissa L. Rosado-de-Christenson, MD, FACP
- Солидарный легочный узелок** 80
Melissa L. Rosado-de-Christenson, MD, FACP
- Объемное образование в легком** 86
Juliana Bueno, MD
- Ателектаз** 90
Gerald F. Abbott, MD and Florian J. Fintelmann, MD, FRCPC
- Консолидация легочной ткани** 94
Juliana Bueno, MD
- Множественные патологические образования** 98
Juliana Bueno, MD
- Лимфаденопатия** 102
Juliana Bueno, MD
- Опухоль Панкоста** 106
Sonia Betancourt, MD
- Обструкция верхней полой вены** 110
Gerald F. Abbott, MD and Florian J. Fintelmann, MD, FRCPC
- Метастазирование** 114
Sonia Betancourt, MD
- Канцероматозный лимфангит** 118
Terrance Healey, MD

ГИСТОЛОГИЧЕСКИЕ ТИПЫ РАКА ЛЕГКИХ

- Аденокарцинома** 122
Santiago Martínez-Jiménez, MD

СОДЕРЖАНИЕ

Плоскоклеточный рак <i>Sonia Betancourt, MD</i>	128	Нейроэндокринные опухоли <i>Ryo Eun-Choi Benson, MD and Melissa L. Rosado-de-Christenson, MD, FACP</i>	212
Мелкоклеточный рак <i>Sonia Betancourt, MD</i>	132		
Крупноклеточный рак <i>Sonia Betancourt, MD</i>	136		
СТАДИРОВАНИЕ РАКА ЛЕГКИХ			
Особенности стадирования рака легких <i>Brett W. Carter, MD</i>	138		
Резектабельный рак легких <i>Terrance Healey, MD</i>	150		
Нерезектабельный рак легких <i>Terrance Healey, MD</i>	154		
Классификация лимфатических узлов (IASLC) <i>Brett W. Carter, MD</i>	158		
Навигационная бронхоскопия и биопсия под ультразвуковым контролем <i>Carol C. Wu, MD</i>	164		
Медиастиноскопия <i>Florian J. Fintelmann, MD, FRCPC and Gerald F. Abbott, MD</i>	168		
Видеоторакоскопия <i>Christopher M. Walker, MD</i>	170		
Левосторонняя парастернальная медиастинотомия <i>John P. Lichtenberger, III, MD, Maj, USAF, MC</i>	174		
ДРУГИЕ ОСОБЕННОСТИ РАКА ЛЕГКИХ			
Другие особенности рака легких <i>Brett W. Carter, MD</i>	176		
Заболевания, симулирующие рак легких <i>Gerald F. Abbott, MD and Florian J. Fintelmann, MD, FRCPC</i>	182		
Пропущенный рак легких <i>Carol C. Wu, MD</i>	186		
Скрининг рака легких <i>Christopher M. Walker, MD</i>	190		
Биопсия под визуализационным контролем <i>Terrance Healey, MD</i>	194		
Динамическое наблюдение методами лучевой диагностики после лечения рака легких <i>Florian J. Fintelmann, MD, FRCPC and Gerald F. Abbott, MD</i>	196		
РАЗДЕЛ 3: ДРУГИЕ ПЕРВИЧНЫЕ НОВООБРАЗОВАНИЯ ЛЕГКИХ			
ВВЕДЕНИЕ И ОБЗОР			
Особенности других первичных новообразований легких <i>Brett W. Carter, MD</i>	202		
НЕЙРОЭНДОКРИННЫЕ НОВООБРАЗОВАНИЯ			
Типичный карциноид <i>Carol C. Wu, MD and Emily Tsai, MD</i>	204		
Атипичный карциноид <i>Carol C. Wu, MD and Emily Tsai, MD</i>	208		
		РЕДКО ВСТРЕЧАЮЩИЕСЯ НОВООБРАЗОВАНИЯ	
		Саркома Капоши <i>Santiago Martínez-Jiménez, MD and Carlos S. Restrepo, MD</i>	218
		Первичная синовиальная саркома легких <i>Brett W. Carter, MD</i>	222
		ДОБРОКАЧЕСТВЕННЫЕ НОВООБРАЗОВАНИЯ	
		Гамартома легкого <i>Terrance Healey, MD</i>	224
		РАЗДЕЛ 4: НОВООБРАЗОВАНИЯ ТРАХЕИ И БРОНХОВ	
		ВВЕДЕНИЕ И ОБЗОР	
		Особенности новообразований трахеи и бронхов <i>Brett W. Carter, MD</i>	230
		ДОБРОКАЧЕСТВЕННЫЕ ТРАХЕОБРОНХИАЛЬНЫЕ НОВООБРАЗОВАНИЯ	
		Солитарная папиллома <i>Christopher M. Walker, MD</i>	236
		Трахеобронхиальный папилломатоз <i>Gerald F. Abbott, MD and Florian J. Fintelmann, MD, FRCPC and Brett W. Carter, MD</i>	238
		Трахеобронхиальная гамартома <i>Christopher M. Walker, MD</i>	242
		Редкие новообразования <i>Christopher M. Walker, MD</i>	244
		ЗЛОКАЧЕСТВЕННЫЕ ТРАХЕОБРОНХИАЛЬНЫЕ НОВООБРАЗОВАНИЯ	
		Плоскоклеточный рак <i>Juliana Bueno, MD</i>	248
		Аденоидно-кистозная карцинома <i>Juliana Bueno, MD</i>	252
		Мукоэпидермоидная карцинома <i>Christopher M. Walker, MD</i>	256
		Саркома и лимфома <i>Brett W. Carter, MD</i>	260
		РАЗДЕЛ 5: ЛИМФОМА И ЛИМФО-ПРОЛИФЕРАТИВНЫЕ ЗАБОЛЕВАНИЯ	
		ВВЕДЕНИЕ И ОБЗОР	
		Особенности лимфомы <i>Santiago Martínez-Jiménez, MD</i>	264
		ЛИМФОМА	
		Медиастинальная лимфома Ходжкина <i>Santiago Martínez-Jiménez, MD</i>	270
		Медиастинальная неходжкинская лимфома <i>Santiago Martínez-Jiménez, MD</i>	276

СОДЕРЖАНИЕ

Первичная медиастинальная лимфома	282	Параганглиома	352
<i>Santiago Martínez-Jiménez, MD</i>		<i>John P. Lichtenberger, III, MD, Maj, USAF, MC</i>	
Легочная лимфома Ходжкина	288	Злокачественная опухоль оболочки периферических нервов	354
<i>Juliana Bueno, MD</i>		<i>Terrance Healey, MD</i>	
Легочная неходжкинская лимфома	290		
<i>Carol C. Wu, MD</i>			
Лимфома сердца	294		
<i>John P. Lichtenberger, III, MD, Maj, USAF, MC</i>			
ДРУГИЕ ЛИМФОПРОЛИФЕРАТИВНЫЕ ЗАБОЛЕВАНИЯ		РАК ПИЩЕВОДА	
Хронический лимфоцитарный лейкоз	298	Рак пищевода	356
<i>Terrance Healey, MD</i>		<i>Carol C. Wu, MD</i>	
Посттрансплантационная лимфопролиферативная болезнь	300	Стадирование рака пищевода	360
<i>Christopher M. Walker, MD</i>		<i>Brett W. Carter, MD and Sonia Betancourt, MD</i>	
Плазмоцитомы и множественная миелома	306		
<i>Brett W. Carter, MD</i>			
РАЗДЕЛ 6: НОВООБРАЗОВАНИЯ СРЕДОСТЕНИЯ		СМЕШАННЫЕ ОПУХОЛИ СРЕДОСТЕНИЯ	
ВВЕДЕНИЕ И ОБЗОР		Липома	372
Особенности новообразований средостения	310	<i>John P. Lichtenberger, III, MD, Maj, USAF, MC</i>	
<i>Melissa L. Rosado-de-Christenson, MD, FACP</i>		Липосаркома	374
НОВООБРАЗОВАНИЯ ТИМУСА		<i>John P. Lichtenberger, III, MD, Maj, USAF, MC</i>	
Особенности опухолей тимуса	316	Синовиальная саркома	376
<i>Melissa L. Rosado-de-Christenson, MD, FACP</i>		<i>Sonia Betancourt, MD</i>	
Тимома	322		
<i>Melissa L. Rosado-de-Christenson, MD, FACP</i>			
Карцинома тимуса	328		
<i>John P. Lichtenberger, III, MD, Maj, USAF, MC</i>			
Карциноид тимуса	330		
<i>Christopher M. Walker, MD</i>			
Тимолипома	332		
<i>John P. Lichtenberger, III, MD, Maj, USAF, MC</i>			
ГЕРМИНАТИВНОКЛЕТОЧНЫЕ ОПУХОЛИ		РАЗДЕЛ 7: НОВООБРАЗОВАНИЯ ОРГАНОВ СЕРДЕЧНО-СОСУДИСТОЙ СИСТЕМЫ	
Тератома	334	ВВЕДЕНИЕ И ОБЗОР	
<i>John P. Lichtenberger, III, MD, Maj, USAF, MC</i>		Особенности новообразований органов сердечно-сосудистой системы	380
Семинома	338	<i>Brett W. Carter, MD</i>	
<i>Terrance Healey, MD</i>			
Несеминозные герминативноклеточные опухоли	340	СЕРДЦЕ И ПЕРИКАРД	
<i>Terrance Healey, MD</i>		Миксома сердца	386
		<i>John P. Lichtenberger, III, MD, Maj, USAF, MC</i>	
НЕЙРОГЕННЫЕ ОПУХОЛИ		Липома сердца	390
Ганглионеврома	342	<i>Christopher M. Walker, MD</i>	
<i>John P. Lichtenberger, III, MD, Maj, USAF, MC</i>		Саркома сердца	394
Шваннома	344	<i>Brett W. Carter, MD</i>	
<i>Terrance Healey, MD</i>		Опухолевый перикардит	396
Нейрофиброма	346	<i>Christopher M. Walker, MD</i>	
<i>Terrance Healey, MD</i>		Метастазы в сердце и перикарде	402
Нейрофиброматоз	348	<i>John P. Lichtenberger, III, MD, Maj, USAF, MC</i>	
<i>Brett W. Carter, MD</i>		Инвазия сосудов	406
		<i>Florian J. Fintelmann, MD, FRCPC and Gerald F. Abbott, MD</i>	
		Саркома аорты	410
		<i>Carol C. Wu, MD</i>	
		Саркома легочной артерии	412
		<i>Brett W. Carter, MD</i>	
		РАЗДЕЛ 8: НОВООБРАЗОВАНИЯ ПЛЕВРЫ И ГРУДНОЙ СТЕНКИ	
		ВВЕДЕНИЕ И ОБЗОР	
		Особенности новообразований плевры и грудной стенки	416
		<i>Melissa L. Rosado-de-Christenson, MD, FACP</i>	
		ОПУХОЛИ ПЛЕВРЫ	
		Локализованная фиброзная опухоль плевры	420
		<i>Melissa L. Rosado-de-Christenson, MD, FACP</i>	

СОДЕРЖАНИЕ

Обызвествляющаяся фиброзная опухоль плевры	426	Эндovasкулярные метастазы и опухолевые эмболы	490
<i>Santiago Martínez-Jiménez, MD</i>		<i>Florian J. Fintelmann, MD, FRCPC and Gerald F. Abbott, MD</i>	
Злокачественная мезотелиома плевры	428		
<i>Brett W. Carter, MD</i>			
Злокачественный плевральный выпот	432		
<i>Gerald F. Abbott, MD and Florian J. Fintelmann, MD, FRCPC</i>			
НОВООБРАЗОВАНИЯ КОСТЕЙ ГРУДНОЙ СТЕНКИ		МЕТАСТАЗЫ ВО ВНУТРИГРУДНЫХ ЛИМФАТИЧЕСКИХ УЗЛАХ	
Хондросаркома	436	Метастазы во внутригрудных лимфатических узлах	494
<i>Terrance Healey, MD</i>		<i>Brett W. Carter, MD</i>	
Остеосаркома	438	Пути метастазирования рака легких в лимфатические узлы	498
<i>Brett W. Carter, MD</i>		<i>Gerald F. Abbott, MD and Florian J. Fintelmann, MD, FRCPC</i>	
Опухоли семейства саркомы Юинга	442	Пути метастазирования мезотелиомы в лимфатические узлы	500
<i>Brett W. Carter, MD</i>		<i>Christopher M. Walker, MD</i>	
НОВООБРАЗОВАНИЯ МЯГКИХ ТКАНЕЙ ГРУДНОЙ СТЕНКИ		Пути метастазирования рака молочной железы в лимфатические узлы (внутригрудные)	504
Фиброзная дисплазия	444	<i>John P. Lichtenberger, III, MD, Maj, USAF, MC</i>	
<i>Juliana Bueno, MD</i>		Пути метастазирования злокачественных опухолей органов брюшной полости в лимфатические узлы	506
Доброкачественные хондронидные образования	448	<i>Christopher M. Walker, MD</i>	
<i>Juliana Bueno, MD</i>			
Другие доброкачественные образования костей	450	МЕТАСТАЗЫ В ПЛЕВРЕ	
<i>Christopher M. Walker, MD</i>		Солидные метастазы в плевре	510
Липома и липосаркома грудной стенки	456	<i>Gerald F. Abbott, MD and Florian J. Fintelmann, MD, FRCPC</i>	
<i>John P. Lichtenberger, III, MD, Maj, USAF,</i>			
Нейрогенные опухоли	460	МЕТАСТАЗЫ В ГРУДНОЙ СТЕНКЕ	
<i>John P. Lichtenberger, III, MD, Maj, USAF, MC</i>		Метастазы в костях скелета	514
Эластофиброма	462	<i>Santiago Martínez-Jiménez, MD</i>	
<i>Christopher M. Walker, MD</i>		Метастазы в мягких тканях	518
Фиброматоз десмоидного типа	466	<i>Sonia Betancourt, MD</i>	
<i>Christopher M. Walker, MD</i>		РАЗДЕЛ 10: ИЗМЕНЕНИЯ В ОРГАНАХ ГРУДНОЙ КЛЕТКИ ПОСЛЕ ЛЕЧЕНИЯ	
Сосудистые новообразования	470	ВВЕДЕНИЕ И ОБЗОР	
<i>Brett W. Carter, MD</i>		Особенности изменений в органах грудной клетки после лечения	522
Недифференцированная плеоморфная саркома	472	<i>Brett W. Carter, MD</i>	
<i>Sonia Betancourt, MD</i>		ХИРУРГИЧЕСКОЕ ЛЕЧЕНИЕ	
РАЗДЕЛ 9: ВТОРИЧНЫЕ НОВООБРАЗОВАНИЯ ОРГАНОВ ГРУДНОЙ КЛЕТКИ		Субдолевая резекция	528
ВВЕДЕНИЕ И ОБЗОР		<i>Santiago Martínez-Jiménez, MD</i>	
Особенности вторичных новообразований органов грудной клетки	476	Лобэктомия	530
<i>Melissa L. Rosado-de-Christenson, MD, FACP</i>		<i>Brett W. Carter, MD</i>	
МЕТАСТАЗЫ В ЛЕГКИХ		Пневмонэктомия	534
Гематогенные метастазы	482	<i>Carol C. Wu, MD and Melissa L. Rosado-de-Christenson, MD, FACP</i>	
<i>John P. Lichtenberger, III, MD, Maj, USAF, MC</i>		Экстраплевральная пневмонэктомия	540
Метастазы в дыхательных путях	486	<i>Carol C. Wu, MD</i>	
<i>Christopher M. Walker, MD and Juliana Bueno, MD</i>		Резекция грудной стенки единым блоком	542
		<i>Sonia Betancourt, MD</i>	
		Эзофагэктомия	544
		<i>Carol C. Wu, MD</i>	

СОДЕРЖАНИЕ

Плевродез	548	Критерии ВОЗ	570
<i>Gerald F. Abbott, MD and Florian J. Fintelmann, MD, FRCPC</i>		<i>Brett W. Carter, MD</i>	
Плеврэктомия и декорткация легкого	550	RECIST	572
<i>Brett W. Carter, MD</i>		<i>Brett W. Carter, MD</i>	
ЛУЧЕВАЯ ТЕРАПИЯ, ХИМИОТЕРАПИЯ И АБЛЯЦИЯ		RECIST 1.1	576
		<i>Brett W. Carter, MD</i>	
Постлучевые изменения	552	mRECIST	582
<i>Carol C. Wu, MD</i>		<i>Brett W. Carter, MD</i>	
Лекарственно индуцированное поражение легких	558	irRC и irRECIST	584
<i>Sonia Betancourt, MD</i>		<i>Brett W. Carter, MD</i>	
Абляция	562	PERCIST	588
<i>Terrance Healey, MD</i>		<i>Brett W. Carter, MD</i>	
ОЦЕНКА ЭФФЕКТИВНОСТИ ЛЕЧЕНИЯ			
Особенности оценки эффективности лечения	566		
<i>Brett W. Carter, MD</i>			