

IMAGING ANATOMY

Musculoskeletal

SECOND EDITION

B.J. Manaster, MD, PhD, FACR

Emeritus Professor
Department of Radiology
University of Utah School of Medicine
Salt Lake City, Utah

Julia Crim, MD

Chief of Musculoskeletal Radiology
Department of Radiology
University of Missouri Columbia, Missouri

ЛУЧЕВАЯ АНАТОМИЯ Кости, мышцы, связки

ПЕРЕВОД ВТОРОГО ИЗДАНИЯ

Б. Дж. Манастер

Джулия Крим

Перевод с английского

П. П. Виноградов (разделы 1–6)

Д. В. Деревянко (разделы 7–12)



Москва, 2017

УДК 611.073 .75
ББК 53.6+54.18
М23

Манастер, Б. Дж. и Крим, Дж.

М23 Лучевая анатомия: кости, мышцы, связки / Б. Дж. Манастер, Джулия Крим; перев. с англ. – М.: Издательство Панфилова, 2017. – 1152 с.: илл.

ISBN 978-5-91839-087-0

Издание представляет собой всеобъемлющий атлас лучевой анатомии костно-мышечной системы, в который включены более 2500 высококачественных и тщательно подобранных иллюстраций (рентгенограммы, томограммы, артрограммы, цветные рисунки и схемы). Все анатомические области обстоятельно описаны в стандартных и дополнительных проекциях, корональные и аксиальные изображения правой и левой конечностей приведены на одном развороте; при описании анатомических структур особое внимание уделено вопросам клинической значимости, вариантам нормы и особенностям лучевой визуализации.

Книга предназначена для специалистов по лучевой диагностике, травматологов и ортопедов.

**УДК 611.073 .75
ББК 53.6+54.18**

Предупреждение

Современная медицина находится в процессе непрерывного развития, поэтому все данные, особенно для диагностики и лечения, соответствуют уровню научных знаний лишь на момент выхода книги из печати. Все аспекты диагностических рекомендаций были проработаны максимально тщательно. В свою очередь, читатели не должны пренебрегать прилагаемыми инструкциями и информацией в целях контроля, чтобы в сомнительных случаях обратиться за консультацией к специалисту. Читатель сам несет ответственность за любое диагностическое или терапевтическое применение.

Зарегистрированные торговые знаки (защищенные торговые марки) в данном издании специально не оговаривались. Однако отсутствие соответствующей ссылки не дает оснований для вывода о свободном торговом наименовании.

Каждый раздел данной книги защищен авторскими правами. Любое ее использование вне положений закона об авторском праве при отсутствии письменного согласия издательства недопустимо и наказуемо. Ни одна из частей данной книги не может быть воспроизведена в какой-либо форме без письменного разрешения издательства.

ООО «Издательство Панфилова»
(495) 211-15-54
www.pph-books.com

This edition of *Imaging Anatomy: Musculoskeletal, 2th edition* by *B.J. Manaster MD, PhD, FACR* and *Julia Crim, MD* is published by arrangement with Elsevier Inc.

Это издание *Imaging Anatomy: Musculoskeletal, 2th edition* by *B.J. Manaster MD, PhD, FACR* and *Julia Crim, MD* публикуется на русском языке по соглашению с Elsevier Inc.

Copyright © 2016 by Elsevier. All rights reserved.
ISBN 978-0-323-37756-0

© 2017 Перевод на русский язык, подготовка оригинал-макета, верстка, оформление

ООО «Издательство Панфилова»

ISBN 978-5-91839-087-0

Соавторы

Catherine C. Roberts, MD

Professor of Radiology
Mayo Clinic
Scottsdale, Arizona

Theodore T. Miller, MD, FACR

Chief, Division of Ultrasound
Hospital for Special Surgery
Professor of Radiology
Weill Medical College of Cornell University
New York, New York

Cheryl Petersilge, MD, MBA

Clinical Professor of Radiology
Cleveland Clinic Lerner College of Medicine
Case Western Reserve University
Cleveland, Ohio

William B. Morrison, MD

Professor of Radiology
Director, Division of Musculoskeletal Imaging and
Intervention
Department of Radiology
Thomas Jefferson University Hospital
Philadelphia, Pennsylvania

Carol L. Andrews, MD

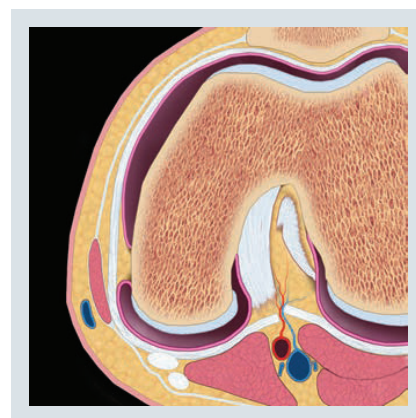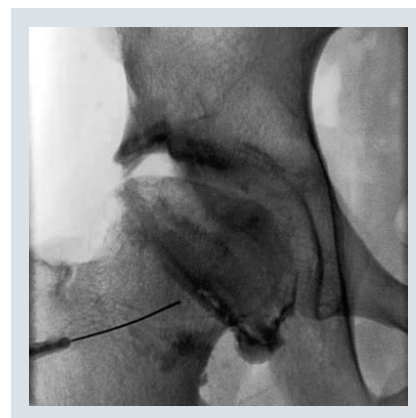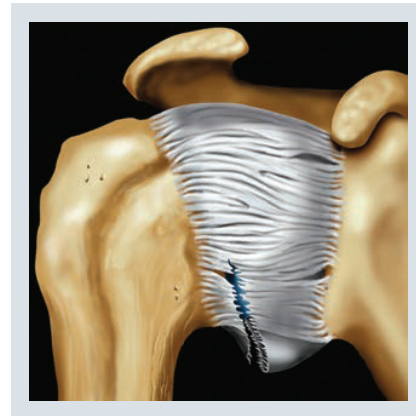
Associate Professor
Division Chief, Musculoskeletal Radiology
University of Pittsburgh Medical Center
Pittsburgh, Pennsylvania

Jeffrey W. Grossman, MD

Owner/Manager
Bonehead Radiology, PLLC
Eagle, Idaho

Zehava Sadka Rosenberg, MD

Professor of Radiology and Orthopedic Surgery
NYU School of Medicine
NYU Langone Medical Center
New York, New York



Предисловие

Второе издание атласа «Лучевая анатомия: кости, мышцы, связки» сохранило все характерные особенности, благодаря которым первое издание стало столь широко популярным: все изображения, включая длинные кости и суставы, обстоятельно описаны в трех проекциях; корональные и аксиальные изображения правой и левой конечностей находятся на одном развороте; при описании структуры особое внимание уделено вопросам клинической значимости. Но что же нового, оправдывающего появление второго издания? Внесены многочисленные изменения, которые, по нашему мнению, сделают эту книгу более совершенной и простой для изучения.

Во втором издании унифицирована организация глав. Каждый раздел, посвященный той или иной анатомической области, начинается обзорной статьей, дополненной цветными анатомическими иллюстрациями. За обзором следуют главы с описанием рентгенологических и артрографических особенностей, а также атлас МР-томограмм.

Обзорные томограммы более крупные, что облегчает корреляцию. Затем следуют дополнительные главы с детальным изложением сложных для понимания анатомических или функциональных областей. Для полноценного изложения комплексной анатомии бедра, кисти, голеностопа и стопы добавлен вспомогательный материал.

Во всех случаях мы использовали стандартные и дополнительные срезы, соответствующие общепринятым в медицинской визуализации проекциям, углам и измерениям, что поможет специалистам понять связь между методологией и нормальными значениями. Кроме того, были добавлены главы, описывающие варианты нормы и особенности визуализации. И последнее, но не менее важное: мы обнаружили и устранили некоторые ошибки в обозначениях первого издания. Мы надеемся и рассчитываем, что читатели — наши коллеги, найдут для себя полезными все изменения, внесенные в это новое издание.

B.J. Manaster, MD, PhD, FACR

Emeritus Professor
Department of Radiology
University of Utah School of Medicine
Salt Lake City, Utah

Julia Crim, MD

Chief of Musculoskeletal Radiology
Department of Radiology
University of Missouri
Columbia, Missouri

Краткое содержание

РАЗДЕЛ 1: ПЛЕЧЕВОЙ СУСТАВ

РАЗДЕЛ 2: ПЛЕЧО

РАЗДЕЛ 3: ЛОКТЕВОЙ СУСТАВ

РАЗДЕЛ 4: ПРЕДПЛЕЧЬЕ

РАЗДЕЛ 5: ЗАПЯСТЬЕ

РАЗДЕЛ 6: КИСТЬ

РАЗДЕЛ 7: ТАЗ И ТАЗОБЕДРЕННЫЙ СУСТАВ

РАЗДЕЛ 8: БЕДРО

РАЗДЕЛ 9: КОЛЕННЫЙ СУСТАВ

РАЗДЕЛ 10: ГОЛЕНЬ

РАЗДЕЛ 11: ГОЛЕНОСТОПНЫЙ СУСТАВ

РАЗДЕЛ 12: СТОПА

СОДЕРЖАНИЕ



РАЗДЕЛ 1: ПЛЕЧЕВОЙ СУСТАВ			
Плечевой сустав: обзор	4	Связки локтевого сустава	270
<i>B.J. Manaster, MD, PhD, FACR и Catherine C. Roberts, MD</i>		<i>B.J. Manaster, MD, PhD, FACR и Theodore T. Miller, MD, FACR</i>	
Рентген- и артрографическая анатомия плечевого сустава	14	Особенности строения и визуализации локтевого сустава	280
<i>B.J. Manaster, MD, PhD, FACR и Julia Crim, MD</i>		<i>B.J. Manaster, MD, PhD, FACR</i>	
МРТ атлас плечевого сустава	36	Размеры и линии локтевого сустава	292
<i>B.J. Manaster, MD, PhD, FACR и Catherine C. Roberts, MD</i>		<i>B.J. Manaster, MD, PhD, FACR</i>	
Отведение и наружная ротация в плечевом суставе	86	РАЗДЕЛ 4: ПРЕДПЛЕЧЬЕ	
<i>B.J. Manaster, MD, PhD, FACR и Catherine C. Roberts, MD</i>		Рентгенанатомия и МРТ атлас предплечья	298
Вращательная манжета и сухожилие двуглавой мышцы	94	<i>B.J. Manaster, MD, PhD, FACR и Theodore T. Miller, MD, FACR</i>	
<i>B.J. Manaster, MD, PhD, FACR и Catherine C. Roberts, MD</i>		РАЗДЕЛ 5: ЗАПЯСТЬЕ	
Вращательный интервал	102	Запястье: обзор	326
<i>B.J. Manaster, MD, PhD, FACR и Catherine C. Roberts, MD</i>		<i>Julia Crim, MD и Carol L. Andrews, MD</i>	
Связки плечевого сустава	112	Рентген- и артрографическая анатомия запястья	334
<i>B.J. Manaster, MD, PhD, FACR и Catherine C. Roberts, MD</i>		<i>Julia Crim, MD</i>	
Суставная губа	126	МРТ атлас запястья	342
<i>B.J. Manaster, MD, PhD, FACR и Catherine C. Roberts, MD</i>		<i>Julia Crim, MD и Carol L. Andrews, MD</i>	
Особенности строения и визуализации плечевого сустава	138	Связки запястья	388
<i>B.J. Manaster, MD, PhD, FACR</i>		<i>Julia Crim, MD и Carol L. Andrews, MD</i>	
РАЗДЕЛ 2: ПЛЕЧО		Сухожилия запястья	398
Рентгенанатомия и МРТ атлас плеча	154	<i>Julia Crim, MD и Carol L. Andrews, MD</i>	
<i>B.J. Manaster, MD, PhD, FACR и Catherine C. Roberts, MD</i>		Особенности строения и визуализации запястья и кисти	418
РАЗДЕЛ 3: ЛОКТЕВОЙ СУСТАВ		<i>Julia Crim, MD</i>	
Локтевой сустав: обзор	194	Измерения и линии запястья	428
<i>B.J. Manaster, MD, PhD, FACR и Theodore T. Miller, MD, FACR</i>		<i>Julia Crim, MD и Carol L. Andrews, MD</i>	
Рентген- и артрографическая анатомия локтевого сустава	200	РАЗДЕЛ 6: КИСТЬ	
<i>B.J. Manaster, MD, PhD, FACR и Julia Crim, MD</i>		Кисть: обзор	436
МРТ атлас локтевого сустава	214	<i>Julia Crim, MD и Jeffrey W. Grossman, MD</i>	
<i>B.J. Manaster, MD, PhD, FACR и Theodore T. Miller, MD, FACR</i>		Анатомия большого пальца	444
Мышцы и сухожилия локтевого сустава	248	<i>Julia Crim, MD</i>	
<i>B.J. Manaster, MD, PhD, FACR и Theodore T. Miller, MD, FACR</i>		Рентгенанатомия кисти	452
		<i>Julia Crim, MD и Jeffrey W. Grossman, MD</i>	

СОДЕРЖАНИЕ

МРТ атлас кисти <i>Julia Crim, MD и Jeffrey W. Grossman, MD</i>	456	Латеральные поддерживающие структуры коленного сустава <i>B.J. Manaster, MD, PhD, FACR</i>	796
Сгибательный и разгибательный механизмы кисти <i>Julia Crim, MD</i>	472	Особенности строения и визуализации коленного сустава и голени <i>B.J. Manaster, MD, PhD, FACR</i>	812
РАЗДЕЛ 7: ТАЗ И ТАЗОБЕДРЕННЫЙ СУСТАВ			
Таз: обзор <i>Julia Crim, MD и Cheryl A. Petersilge, MD, MBA</i>	486	Коленный сустав и голень: измерения и референтные линии <i>B.J. Manaster, MD, PhD, FACR</i>	858
МРТ атлас таза <i>Julia Crim, MD и Cheryl A. Petersilge, MD, MBA</i>	494	РАЗДЕЛ 10: ГОЛЕНЬ	
Передние отделы таза <i>Julia Crim, MD и Cheryl A. Petersilge, MD, MBA</i>	528	Рентгеноанатомия и МРТ атлас голени <i>B.J. Manaster, MD, PhD, FACR</i>	878
Тазобедренный сустав: обзор <i>Julia Crim, MD</i>	554	РАЗДЕЛ 11: ГОЛЕНОСТОПНЫЙ СУСТАВ	
МР анатомия тазобедренного сустава <i>Julia Crim, MD и Cheryl A. Petersilge, MD, MBA</i>	558	Голеностопный сустав: обзор <i>Julia Crim, MD и Zehava Sadka Rosenberg, MD</i>	918
Рентген- и артрографическая анатомия тазобедренного сустава <i>Julia Crim, MD</i>	574	Рентген- и артрографическая анатомия голеностопного сустава <i>Julia Crim, MD</i>	934
Особенности строения и визуализации таза и тазобедренного сустава <i>Julia Crim, MD</i>	590	МРТ атлас голеностопного сустава <i>Julia Crim, MD и Zehava Sadka Rosenberg, MD</i>	946
Размеры и референтные линии таза и тазобедренного сустава <i>Julia Crim, MD и Cheryl A. Petersilge, MD, MBA</i>	598	Сухожилия области голеностопного сустава <i>Julia Crim, MD и Zehava Sadka Rosenberg, MD</i>	980
РАЗДЕЛ 8: БЕДРО			
Рентгеноанатомия и МРТ атлас бедра <i>Julia Crim, MD и Cheryl A. Petersilge, MD, MBA</i>	606	Связки голеностопного сустава <i>Julia Crim, MD и Zehava Sadka Rosenberg, MD</i>	1004
РАЗДЕЛ 9: КОЛЕННЫЙ СУСТАВ			
Коленный сустав: обзор <i>B.J. Manaster, MD, PhD, FACR</i>	662	РАЗДЕЛ 12: СТОПА	
Рентген- и артрографическая анатомия коленного сустава <i>B.J. Manaster, MD, PhD, FACR и William B. Morrison, MD</i>	670	Стопа: обзор <i>Julia Crim, MD</i>	1034
МРТ атлас коленного сустава <i>B.J. Manaster, MD, PhD, FACR</i>	686	Рентген- и артрографическая анатомия стопы <i>Julia Crim, MD</i>	1042
Разгибательный механизм и поддерживающий комплекс <i>B.J. Manaster, MD, PhD, FACR</i>	734	МРТ атлас стопы <i>Julia Crim, MD</i>	1054
Мениски <i>B.J. Manaster, MD, PhD, FACR</i>	742	Внутренние мышцы стопы <i>Julia Crim, MD</i>	1084
Крестообразные связки/задний отдел капсулы <i>B.J. Manaster, MD, PhD, FACR</i>	768	Предплюсне-плюсневый сустав <i>Julia Crim, MD</i>	1090
Медиальные поддерживающие структуры коленного сустава <i>B.J. Manaster, MD, PhD, FACR</i>	786	Плюснефаланговые суставы <i>Julia Crim, MD</i>	1096
		Особенности визуализации стопы и голеностопного сустава <i>Julia Crim, MD и Zehava Sadka Rosenberg, MD</i>	1100
		Стопа и голеностопный сустав: измерения и референтные линии <i>Julia Crim, MD</i>	1128